Lane Medical Library

Ueber einen Fall von complicirter Schädelfractur.

Inaugural-Dissertation

zur

Erlangung der Doctorwürde

in der

Medicin, Chirurgie und Geburtshülfe,

welche

nebst beigefügten Thesen

mit Zustimmung der Hohen Medicinischen Facultät der Universität Greifswald

am

Montag, den 9. August 1886

Mittags 12 Uhr

öffentlich vertheidigen wird

Albert Eckebrecht

aus Posen.

Opponenten:

H. Buchal, Dr. med.

J. Vassalli, Dr. med.

Greifswald.

Druck von Julius Abel.

1886.

Digitized by the Internet Archive
in 2026

https://archive.org/details/IA40153715_0200

Seinen theuren Eltern

in Liebe und Dankbarkeit

gewidmet

vom

Verfasser.

Von den Continuitätstrennungen des Skelets nehmen die Schädelbrüche in betreff ihrer Lebensgefährlichkeit eine ganz besondere Stellung ein. Während die Fracturen eines anderen Knochens in den seltensten Fällen ungünstig verlaufen, stehen die Schädelbrüche, ob einfach oder complicirt, schon seit den ältesten Zeiten in bösem Rufe. Wie gross die Furcht vor ihnen von jeher gewesen ist, kann man aus dem Umstande ersehen, dass die Chirurgen früherer Zeit es für ihre Pflicht hielten, möglichst activ auch bei solchen Fällen vorzugehen, wo nach unserer Ansicht ein exspectatives Verfahren angemessen ist. Ehe Desault gegen die Trepanationswuth in heilsamer Weise einschritt, glaubte man, die ganze Bruchlinie fortschaffen zu müssen, um das Leben des Patienten, das man sonst für durchaus verloren hielt, zu retten. So setzte Maréchal bei einem jungen Mädchen mit Fractur des Schläfe- und Scheitelbeins 12 Trepankronen auf, Stalpart van der Wiel machte bei dem Herzog Philipp von Nassau 27 Ausbohrungen und Méhée de la Toul vollzog an einem Patienten innerhalb zweier Monate 52 Trepanationen.*)

Bei Schädelbrüchen ist es ja auch nicht die Fractur des Knochens, sondern die Mitbetheiligung des in der Schädel-

*) Bergmann, die Lehre von den Kopfverletzungen, Deutsche Chirurgie Billroth und Luecke. 1880, Lief. 30, S. 135.

höhle eingeschlossenen lebenswichtigsten Organes, des Gehirns, seiner Umhüllungen, Blutgefässe und der von ihm ausgehenden Nerven, welche die Prognose trübt.

Ausserdem ist das Verhältniss von einfachen zu complicirten Schädelbrüchen nach Bardeleben*) das von 1 : 1,5, während bei Brüchen irgend eines anderen Skelettheiles die einfachen die complicirten an Zahl bedeutend übertreffen. Desshalb darf es uns nicht Wunder nehmen, dass die Prognose bei Schädelbrüchen darum auch eine bedeutend ungünstigere ist.

In der Aetiologie der Schädelfracturen ist es begründet, dass dieselben sehr häufig complicirte sind. Die Mehrzahl derselben sind directe Brüche, d. h. der Bruch findet an derselben Stelle, an welcher die Krafteinwirkung geschieht, statt. Dass nun die Weichtheile einer Krafteinwirkung, die im Stande ist, das Cranium zu zerbrechen, in der Mehrzahl der Fälle Widerstand leisten sollte, ohne zu zerreissen, ist doch nicht gut anzunehmen, sondern es leuchtet weit mehr ein, dass in den meisten Fällen von Verletzungen die Weichtheile zugleich mit dem Schädel in ihrer Continuität getrennt werden.

Männer und zwar im mittleren Lebensalter sind häufiger derartigen Unglücksfällen ausgesetzt als Frauen und Kinder. Da Schädelbrüche meistens durch Schlag und Stoss mit stumpfen oder scharfen Werkzeugen, Ueberfahren, Auffallen schwerer Gegenstände aus beträchtlicher Höhe, Auftreffen von Kugeln und anderen Geschossen, durch Fallen auf den Kopf und starken Anstoss desselben gegen einen Gegenstand

*) Bardeleben, Lehrbuch der Chirurgie und Operationslehre. 1881, Bd. III, S. 42.

herbeigeführt werden, darf uns die Mehrbetheiligung der Männer nicht in Staunen versetzen. Denn wie häufig kommt es nach Tanzbelustigungen, Jahrmärkten, Controllversammlungen und Volksfesten aller Art zum Schlusse zu den grossartigsten Raufereien, wobei Messer, Knüttel, Stuhlbeine, Zaunpfähle etc. eine grosse Rolle spielen. Erinnern wir uns ferner an die so häufig stattfindenden Zweikämpfe und an den Zweikampf der Völker, den Krieg. Gedenken wir auch einzelner Berufsarten, der Maurer, Zimmerleute, Dachdecker u. a. m., die täglich in grosser Anzahl sich der Gefahr, einen Schädelbruch zu erleiden, aussetzen müssen.

Ueber den Mechanismus und das Zustandekommen dieser Fracturen mich näher auszulassen, gehört nicht in den engen Rahmen dieser Arbeit.

Bei Stellung der Diagnose dürfen wir uns nicht recht auf eine Symptomatologie verlassen, da der Symptomencomplex von den bei jedem derartigen Unglücksfalle mehr oder weniger stattfindenden Gehirnverletzungen beherrscht wird. Die sichere Diagnose einer Fractur ist in vielen Fällen sehr schwierig, wenn nicht gar unmöglich. Sie kann sich selten auf Nachweis von Depression bei Dislocation der Bruchstücke und auf abnorme Beweglichkeit derselben, die durch eine mit allergrösster Vorsicht und Zartheit ausgeführten Fingerpalpation*) erkannt werden, stützen. Bei complicirten Fracturen kann man dieselben mitunter sehen. Ist der Bruch ein das ganze Knochengewebe penetrirender, dann ergiebt sich die Diagnose aus dem Ausfluss von Liquor cerebrospi-

*) Bergmann, die Lehre von den Kopfverletzungen. S. 149.

nalis oder aus den mit dem Arterienpulse synchronen Pulsationen des in der Wunde stehenden Blutes oder der Gehirnflüssigkeit oder einer in dieselbe gegossenen antiseptischen Flüssigkeit. Dass nun hierbei auch sehr viele Vorsichtsmassregeln zu beachten sind, um sich vor Irrthümern zu bewahren, liegt auf der Hand. Doch auch hier sei es mir vergönnt, dieselben zu übergehen und auf die betreffenden Lehrbücher, z. B. Bergmann, die Lehre von den Kopfverletzungen, zu verweisen.

Die Prognose bei Schädelbrüchen ist nach zwei Richtungen hin zu stellen und zwar in erster Reihe, wie stellt sie sich quoad vitam und darauf, wie quoad restitutionem. In beiden Fällen sehen wir uns genöthigt, die Gehirn- und Knochenverletzung zu trennen.

In erster Linie beherrscht die Gehirnverletzung die ganze Situation, sei es nun Commotio, Compressio, Contusio cerebri oder auch Complicationen davon, denen wir doch vielfach noch recht hülflos gegenüber stehen. So lange der Arzt nicht im Stande ist, mit Sicherheit anzunehmen, dass die Symptome der Gehirnverletzungen im Rückschritt begriffen sind, muss er in seiner Prognose äusserst vorsichtig sein.

Die Verletzung des Schädels an und für sich hat bei vollständig unverletzten Weichtheilen, so lange sie im vollsten Sinne des Wortes eine subcutane ist, nur sehr geringe Bedeutung. Anders gestaltet sich die Prognose bei Complication mit Hautverletzung. Der Infection ist auch durch eine kleine Schrunde Thür und Thor geöffnet und sie kann mit all' ihren schlimmen, fast immer zum Tode führenden

Folgen, wie Phlegmone, Periostitis, Ostitis, Pachy- und Leptomeningitis, Encephalitis, Py- und Septikämie, sich einschleichen. Also sieht sich der Arzt bei der Prognose complicirter Schädelfracturen zur grössten Vorsicht genöthigt.

Was nun aber die Prognose quoad restitutionem betrifft, so ist dieselbe sehr verschieden. Die Gehirnverletzungen können ohne jegliche Residuen vorübergehen. Alle Erscheinungen derselben können schwinden. Andererseits aber bleiben auch mitunter derartige Störungen zurück, dass der betreffende Unglückliche für seinen Beruf, ja für die ganze Menschheit unbrauchbar wird. Lähmungen, Reizzustände, Neuralgie, krampfhafte Zuckungen, Epilepsie, physische Störungen bis zum Wahnsinn resultiren mitunter aus den Schädelfracturen begleitenden Hirnverletzungen.

Die Verletzungen des Knochens dagegen heilen, wenn es sich um Fissuren, kleinere Splitterbrüche, bei denen die Splitter nicht vom Periost gelöst sind, handelt, völlig aus, mitunter sogar so schön, dass nach Jahren die Bruchstelle auch am macerirten Schädel kaum noch zu finden ist.

Bei Substanzverlust im Knochen dürfen wir auf einen knöchernen Ersatz in den meisten Fällen nicht hoffen. An den Rändern setzt wohl etwas Knochensubstanz an, jedoch der Haupttheil des Verschlusses besteht aus bindegewebigem Narbengewebe, das an einigen Stellen mit Knochenstückchen durchsetzt ist. Ueber einen Fall von vollständiger knöchernen Verheilung einer penetrirenden Schusswunde des Schädels berichtet Bergmann*): „Die Eingangsöffnung im Stirnbein

*) Bergmann. die Lehre von der Kopfverletzung, deutsche Chirurgie Billroth und Luedke, Lief. 30, S. 149.

ist vollständig durch neugebildeten Knochen geschlossen, während die Ausgangsöffnung, ebenfalls im Frontale, noch einen Defect vorstellt. Als solche ist sie deutlich durch ihre unregelmässige Form und ihren grössern Umfang gekennzeichnet. Die Ränder des Defectes sind glatt und zugeschärft. Zwischen beiden Oeffnungen verläuft quer über den Knochen, von rechts nach links eine gleichfalls geheilte Fissur. Aussen verräth sich dieselbe als muldenförmig ausgehöhlte, ziemlich breite Rinne, innen als lineärer Streif."

Die Therapie der Schädelfracturen hat im Laufe der Zeit colossale Aenderungen erfahren. In den frühesten Zeiten ging man möglichst operativ vor, wie ich oben schon angedeutet hatte. Ja man scheute sich nicht, die schützende Hautdecke zur prophylaktischen Trepanation zu verletzen und so der Infection den Zugang zu eröffnen, weil man allerdings die Wichtigkeit der unverletzten Haut nicht kannte. Dieser Trepanationswuth wurde, da sie von einer colossalen Sterblichkeit begleitet war, endlich von Desault, A. Cooper, Richter, Dupuytren, Textor, Dieffenbach, Stromeyer und Bruns ein Ende gemacht. Diese bedeutenden Chirurgen beschränkten bie Trepanation auf nur wenige Fälle und erzielten dadurch eine weit grössere Menge von Heilungen. Sie hatten die Gefährlichkeit der Operation zwar erkannt, aber den Grund dazu nicht. Mit der Erkenntniss dieses, der Infection durch Mikroorganismen, trat auch die Behandlung der Schädelbrüche in eine neue Phase ein.

Die Principien der Therapie in der neueren, antiseptischen Zeit, sind im Grossen und Ganzen folgende:

Bei einfachen Schädelfracturen stehen wir von einer

prophylaktischen Operation ab, um nicht den besten Schutz gegen Infection, die unversehrte Hautdecke, zu entbehren. Durch Ruhe, Diät und geeignete medicamentöse Behandlung müssen wir die Folgen der Gehirnverletzung zu beherrschen suchen. Sind wir das nicht im Stande, so werden wir durch Trepanation, ausgenommen bei zunehmendem Gehirndruck, wo durch Entleerung von Extravasaten, Blut oder Eiter, ein Erfolg erzielt werden kann, doch nichts erreichen.

Anders ist es bei complicirten Brüchen. Wir wissen genau, dass die Infection von aussen so viele derartig Verletzte unter den Rasen gebracht hat, und deshalb muss es die Aufgabe der Chirurgen unserer Zeit sein, eine Infection durchaus zu verhüten, oder die schon geschehene zu bekämpfen. Die Mittel dazu sind uns durch die Antiseptica in die Hand gegeben, und sie energisch anzuwenden, dürfen wir uns nicht scheuen, die Weichtheil- sowohl wie die Knochenwunde mit Messer, Scheere, Hammer und Meissel oder mit dem Trepan zu erweitern. Dass sich Necrosen in der Wunde bilden, ist streng zu vermeiden, und deshalb sind zerquetschte Weichtheilpartien und Knochensplitter, von denen man zweifeln könnte, ob sie genügend ernährt werden und wieder anwachsen könnten, lieber zu entfernen, als dass man sich der Gefahr aussetzt, in der Wunde durch nekrotische Partien Nährboden für Infectionsstoffe zu liefern.

Nach diesen Grundsätzen einer strengen Antisepsis handelnd, braucht sich der Chirurg der Jetztzeit nicht zu scheuen, Weichtheil- und Knochenwunden bedeutend zu erweitern, um seinen Zweck, eine aseptische Wunde, zu erreichen, ja er ist

sogar dazu verpflichtet. Auf die Einzelheiten dieser Therapie einzugehen, liegt nicht im Bereiche dieser Arbeit.

Diese wenigen Worte über Schädelfracturen mögen genügen, um die Gesichtspunkte, nach denen der folgende Fall einer complicirten Fractur behandelt ist, klar zu legen.

Beim Neubau der hiesigen Augenklinik fiel am 5. Januar a. c. dem 30 Jahre alten Zimmergesellen B. von hier aus einer Höhe von circa 20 Metern ein ungefähr 2,5 Kilogramm schwerer Ziegelstein auf die linke Seite des Hinterkopfes. Der Verletzte brach sofort bewusstlos zusammen. Seine Mitarbeiter verbanden die blutende Wunde nothdürftig mit einem Halstuch und brachten ihn sofort nach der hiesigen chirurgischen Klinik in Behandlung des Herrn Professor Dr. Helferich.

Auf den Operationstisch gebracht, liegt der Körper des Patienten ruhig ausgestreckt, ohne die geringsten Zuckungen in den Extremitäten. Seine Gesichtsfarbe ist blass, der Mund ist gerade und geschlossen. Die Pupillen sind auf beiden Seiten klein, aber gleich. Die Blässe des Gesichtes, das Fehlen von convulsivischen Zuckungen der Extremitäten geben Veranlassung zu dem Schlusse, dass der Patient nur eine Commotio cerebri erlitten hat.

An dem Pulse und der Respiration sind trotz der Hirnerschütterung Abnormitäten nicht zu bemerken, wahrscheinlich, weil der Patient sich schon erholt.

Der Verletzte stöhnt und fängt an über Schmerzen im Nacken zu klagen. Durch diese Klagen veranlasst, wird der Nacken untersucht. Verletzungen können aber weder in den Weichtheilen noch an den Wirbeln entdeckt werden, weshalb

die Schmerzen im Nacken durch eine Hyperaesthesie erklärt werden, die eine Folge der Gehirnverletzung ist. Auf Fragen reagirt Patient nur theilweise, giebt abgebrochene Antworten und stöhnt fortwährend.

Die linke Seite des behaarten Kopfes ist stark mit geronnenem Blute bedeckt, das aus einer auf der linken Hälfte desselben befindlichen Wunde herstammt.

Diese Wunde fordert, um die Gefahr einer Infection möglichst zu beseitigen, zu einer sorgfältigen Desinfection auf. Das Haar wird mit Carbolwasser tüchtig irrigirt, dann das ganze Schädeldach rasirt, mit Wasser, Seife und Bürste gewaschen und dann nochmals mit Carbolwasser abgespült.

Auf der hintern Seite der linken Kopfhälfte dem hinteren oberen Quadranten des Seitenwandbeines entsprechend befindet sich eine schräg von vorn und oben nach hinten und unten verlaufende, gerade Weichtheilwunde mit gezackten und gequetschten Rändern. Beim Auseinanderklappen der Wundränder wird in der Tiefe eine circa fünfmarkstückgrosse Impressionsfractur des Craniums sichtbar. Die Längsaxe der Fractur ist der Richtung der Weichtheilwunde parallel, ihre birnförmige Gestalt wird durch einen vorderen eliptischen und hinteren zugespitzten Rand bedingt.

Die sehr stark zerquetschten Wundränder werden, um zu verhindern, dass sich in der Wunde necrotische Stücke bilden und abstossen, mit der Scheere abgetragen. Sodann wird die Weichtheilwunde, um eine bessere Uebersicht der Knochenverletzung zu ermöglichen, erweitert. Zu diesem Zwecke werden in der Längsaxe nach beiden Seiten Incisionen und senkrecht zu derselben Querschnitte gemacht. Die Wunde

wird jetzt durch Abtupfen von Blut gereinigt und die Blutung durch Unterbindungen sorgfältig gestillt.

Es erweist sich die Galea und das Periost stark sugillirt und mit Ziegelsplittern und Haaren verunreinigt. Um nun eine möglichst reine Wunde zu erhalten, wird das Periost und die Galea rings um die Kopfwunde herum in einer Breite von 1,50 cm excidirt.

Der Knochen des Schädels ist an der Stelle, die der Stein getroffen hat, stark zersplittert und die Splitter deprimirt. Eine Entfernung der Splitter ist nur durch Vergrösserung der Oeffnung der Lamina externa möglich. Mit Hammer und Meissel wird der überstehende Rand entfernt, worauf sich circa 10 kleinere und einige grössere ungefähr 3 quctm. messende Splitter der Lamina externa entfernen lassen. Auf der Lamina vitrea, die in mehreren Stücken vorliegt, sieht man breiige Gehirnmasse und in der Mitte eine Impression durch sparrenförmig in die Dura mater hineingedrückte Knochensplitter. Auch diese Knochensplitter werden zusammen mit dem vorliegenden Gehirnbrei entfernt. Kaum sind die sparrenförmig aneinander gelagerten Splitter fort, so hebt sich die Impressionsstelle in die Höhe und es zeigen sich deutliche Gehirnpulsationen, die dem Arterienpulse synchron sind.

In der Dura mater ist ein Längsriss von ungefähr 3 ctm. Um die Entfernung etwaiger, hineingekommener Fremdkörper und die Desinfection der Gehirnwunde zu ermöglichen, wird die harte Hirnhaut in Sternform gespalten und die einzelnen Theile zurückgeklappt. Fremdkörper finden sich zwischen Dura und pia mater nicht vor; das Gehirn ist

dunkelblau, sugillirt und zerquetscht. Zur Desinfection wird es mit Carbolwasser irrigirt.

Zum Schluss der Operation werden die nach unten gerichteten, scharfen Knochenränder der Lamina vitrea mit der Knochenzange entfernt und dabei noch kleine Ziegelstückchen zwischen harter Hirnhaut und dem Schädeldache entdeckt und entfernt.

Der antiseptische Occlusivverband wird mit Jodoform, Listergaze und Waldwolle angelegt.

Patient ist im Bett sehr unruhig und dreht sich von einer Seite auf die andere. Gegen 4 Uhr Nachmittags hat er eine Temperatur von 36,3 ° C. Da er den Tag über keinen Urin gelassen, wird ihm des Abends durch Katheterisation eine Menge von ungefähr 330 cctm. Urin abgelassen. Die Unruhe hat sich bis zum Abend nicht verloren, weshalb Patient eine Injection von 0,02 gr. Morphinum muriaticum erhält. Doch trotz des Narcoticums schläft Patient nicht ruhig und muss während der Nacht zweimal erbrechen.

Am nächsten Morgen, den 6. Januar, ist Patient im Stande, den Urin willkürlich zu entleeren. Sein Bewustsein ist vollständig zurückgekehrt. Die Schmerzen im Genick, über die Patient am Tage vorher klagte, haben nachgelassen. Dafür hat sich jedoch eine hochgradige Hyperästhesie auf der rechten Schulter eingestellt.

Eine Prüfung der Gesichts-, Gehörs-, Geschmacks- und Geruchsempfindung des Verletzten, fällt zu seinen Gunsten aus, und lässt wenigstens keine bedeutende Herabsetzung irgend eines Sinnesorganes erkennen. Ob Differenzirungen geringeren Grades vorhanden sind, lässt sich nicht feststellen.

Die Pupillarreaction ist auf beiden Augen vorhanden, sowohl durch directe Lichteinwirkung wie consensuell. Er kann sehen, wie spät es ist, vermag sich jedoch nur unvollkommen auszudrücken. Bei 5 Minuten nach $^1/_4$10 Uhr spricht er nur fünf aus und ist nicht im Stande noch mehr herauszubringen. Seine Stimme ist lallend und schwerfällig, seine Sprache langsam. Seine Frau, die ihn besucht, erkennt er.

Das Gehör scheint durch die Verletzung auch nicht gelitten zu haben. Er hört auf beiden Ohren eine Taschenuhr in einer Entfernung von 30 ctm.

Sein Geruchssin hat nach seiner eigenen Angabe nicht gelitten, ebensowenig der Geschmack. Rum und Zucker durch den Geschmack von einander zu unterscheiden, ist er im Stande.

Die Bewegung der unteren und oberen Extremitäten linkerseits ist normal, während der Arm rechts, entsprechend der Verletzung des linken Gehirns gelähmt ist. Hauptsächlich besteht die Störung darin, dass trotz eines energischen Willensimpulses eine Bewegung nicht mitgetheilt werden kann. So kann Patient bei electrischer Reizung den Arm beugen, vermag jedoch diese Bewegung keineswegs willkürlich, trotz sichtlicher Anstrengung, auszuführen. Einer Aufforderung, einem die Hände zu drücken, kommt er links mit ziemlicher Kraft nach, während er rechts nicht im Stande ist, die Bewegung auszulösen. Der Urin kann, wie schon angedeutet ist, spontan gelassen werden, ist zuckerfrei, enthält aber geringe Spuren von Eiweiss. Um eine Degeneration der leiten-

den Nerven zu verhindern, wird der Arm faradisirt. Die thermometrischen Messungen ergaben Temperaturen von

früh 8 Uhr 37,7° C.
abends 5 Uhr 37,4° C.

In der Nacht vom 7. zum 8. Januar schläft Patient ruhig auch ohne Morphiuminjection. Die Bewegungen der Musculi biceps und triceps kann er am 8. Januar schon activ und willkürlich vornehmen. Die Unterarmmuskulatur will sich jedoch dem Willen noch nicht unterwerfen.

Die Temperatur beträgt

früh 8 Uhr 37,5
mittags 12 Uhr 37,4
abends 5 Uhr 37,3.

Bevor ich über den weiteren Heilungsverlauf berichte, möchte ich noch einen kurzen Rückblick auf die Verletzung selbst werfen.

Die Diagnose der complicirten Schädelfractur war in dem vorliegenden Falle ohne jegliche Schwierigkeit. Die Grösse der Weichtheilwunde liess die Depressionsfractur des Schädeldaches mit dem sorgfältig desinficirten Finger ohne Schwierigkeit palpiren und gestattete sogar, dieselbe durch Zurückklappen des vorderen Lappens sichtbar zu machen.

Die in die Tiefe der Wunde hineingepressten Verunreinigungen, Ziegelstückchen und Haare, lassen gar keinen Zweifel über das therapeutische Handeln aufkommen. Die erste Bemühung musste es sein, die sicher schon inficirte Wunde zu einer aseptischen zu machen. Aus diesen Gründen ergab sich die oben beschriebene Behandlung der Wunde von selbst. Die Erweiterung der Knochenwunde durch

Hammer und Meissel zur Entfernung der Knochensplitter und etwa eingedrungener Fremdkörper war auch ohne jeden Zweifel indicirt, da es durch die eingedrungenen Infectionsstoffe sicher zur Vereiterung und ihren Folgen wie Pachy-, Leptomeningitis, Encephalitis etc. gekommen wäre. Ja, hätten doch bei einer derartigen Schädelfractur auch die Gegner der Trepanation aus der vorantiseptischen Zeit, wenn ich jene Zeit, in der man die Antiseptica und ihre heilsame Wirkung noch nicht kannte, so nennen darf, wohl sicher keinen Augenblick gezweifelt, die damals mit Recht so vielfach verpönte Trepanation zu machen. In diesem Sinne wenigstens stellt Bruns*) seine Indicationen zur Trepenation in folgender Fassung auf: Die Trepanation ist angegezeigt überall da, wo eine in der Schädelhöhle oder in deren Wandungen befindliche, auf Gehirn oder Hirnhäute mechanisch oder chemisch nachtheilig einwirkende Schädlichkeit entfernt werden muss, und daher trepanire man unter der Bedingung, dass dieser Zweck durch keine andere mildere oder weniger gefährliche Weise zu erreichen ist und dass, wenn die vorhandene Schädlichkeit nicht entfernt wird, der betreffende Kranke an deren fortdauernder Einwirkung wahrscheinlich zu Grunde geht, und dass keine anderweitigen Verletzungen und Krankheitszustände vorhanden sind, welche im Falle der Zweckerreichung der Trepanation den Kranken dennoch mit grösster Wahrscheinlichkeit tödten würden."

Von grosser Wichtigkeit für die Prognose und von besonderem Interesse für die Physiologen sind die Verletzungen

*) Bruns, die chirurgischen Krankheiten und Verletzungen des Gehirns und seiner Umhüllungen. Tübingen 1854.

des Gehirns. Zuerst waren hier bei unserm Falle die Erscheinungen der Commotio cerebri derartig ausgeprägt, dass andere Symptome nicht zum Ausdruck kommen konnten. Als Commotionssymptome gaben sich sofortiger Schwund des Bewusstseins, Blässe des Gesichtes, Enge der Pupillen, Harnverhaltung und Erbrechen kund. Nachdem die Zeichen der Gehirnerschütterung geschwunden waren, traten Reizungs- und Lähmungserscheinungen in den Vordergrund. Vor allen Dingen machte sich Lähmung der rechten oberen Extremität und Hyperästhesie der rechten Schulter und Brustseite bemerkbar. Die Perceptionsfähigkeit ist vorhanden, jedoch haften die Eindrücke bei ihm nicht fest. Seine Frau, die ihn besuchte, erkannte er, wie schon oben angedeutet, wusste jedoch späterhin nichts von den Besuchen derselben. Welche Zeit die Uhr anzeigte, erkannte er, doch schien es ihm an dem richtigen Ausdruck zu fehlen, um es wieder zu geben, ein Zeichen amnestischer Aphasie. Ausserdem kann er sich nur mit lallender Zunge und langsam sprechend verständlich machen, ein Umstand, der auf Innervationsstörungen der Zunge, Lippen und Gaumenmuskulatur beruhen muss, eine ataktische Aphasie.

Nach der topographischen Anatomie muss, da die Knochenverletzungen ungefähr 5 cm nach links von der Sutura sagittalis von der Mitte des Seitenwandbeins, die sagittale Richtung genommen, 7 ctm nach hinten erstreckt, ungefähr dem Sulcus centralis und der vorderen und hinteren Centralwindung entsprechen. Kein Wunder also, dass bei einer Verletzung des Gehirns an dieser Stelle eine Lähmung des rechten Armes eintritt, da ja in der vorderen Centralwindung

das motorische Centrum für die obere Extremität liegt. Auch soll dort gleichzeitig ein Centrum für die Mundbewegung liegen, wie aus Retraction des Mundwinkels bei elektrischer Reizung jener Gehirngegend geschlossen wird.*) Es wäre dann hieraus ersichtlich, dass die Gehirnverletzung an dieser Stelle wenigstens einen Beitrag zur ataktischen Aphasie liefern kann.

Nach Munk müssen die Rindenlähmungen nicht bloss die motorische, sondern jedesmal auch die sensible Sphäre betreffen. In diesem Falle trifft es theilweise zu; denn die Sensibilität der Ulnarseite des Armes ist entschieden herabgesetzt. Dagegen muss das sensible Rindencentrum für die rechte Schulter gereizt sein, da Patient bei leisem Druck und auch so über Schmerzen in der rechten Schulter klagt, ohne dort irgend eine Verletzung zu haben.

Die amnestische und ataktische Aphasie, die übrigens noch besteht, ist auf eine Läsion ihres Centrums**) (3 Stirnwindung) die Gedächnissschwäche auf Läsion der Frontalwindungen, dem Sitze der Intelligenz, zurückzuführen.

Nach dieser Abweichung kehren wir zum weiteren Verlaufe der Verletzungen zurück.

Am 9. Jan. wird der erste Verband gewechselt. Die Wunde sieht gut aus; die Ränder sind reactionslos. Die Messung ergab folgende Temperaturen:

früh 8 Uhr 36,8
mittags 12 Uhr 37,2
abends 5 Uhr 38,8, die höchste Temperatursteigerung, die

*) Landois, Physiologie, S. 802.
**) Landois, Physiologie des Menschen 1883. S. 803.

Patient während seiner ganzen Krankheit erfahren hat. Da die ganze übrige Zeit die Temperatur immer normal blieb, unterlasse ich fernerhin die Anführung derselben.

Am 18. Jan. hat sich der Zustand des Patienten soweit gebessert, dass Flexion, Pronation und Supination des Vorderarms wieder willkürlich möglich ist. Auch die Daumenmuskulatur fängt an, wieder in Thätigkeit zu treten. Eine leichte Bewegung der Finger ist schon möglich. Ohne Beschwerden kann der Verunglückte im Bette aufsitzen. Er ist jetzt vollständig klar, nur kann er sich an den Vorgang der Verletzung gar nicht mehr erinnern.

Am 25. Jan. findet der zweite Verbandwechsel statt. Die Wunde sieht wiederum gut und reactionslos aus. Durch die Knochenöffnung ist eine mehrere Mm. hervorragende Gehirnmasse von grauweisslichem Aussehen prolabirt, die deutliche Pulsationen zeigt. Ueber den Occlusivverband werden Touren einer Gummibinde gelegt, um durch elastische Compression den Prolapsus cerebri zurückzubringen oder doch wenigstens zu verhindern, dass er grösser wird. Da der Verlauf ein fieberfreier war, bekommt der Patient die Erlaubniss, das Bett zu verlassen. Beim Sitzen, Gehen und Stehen fühlt er sich vollkommen schwindelfrei. Sein Puls macht in der Minute im Durchschnitt 80 Schläge. Sein Aussehen ist das eines gesunden Menschen, seine Verdauung normal. Zu seinem Schreck bemerkt Patient, dass sein rechtes Bein geschwächt ist.

Beim dritten Verbandwechsel am 4. Februar zeigt sich der Prolaps eher vergrössert, als verkleinert. Der Vorfall

wird deshalb stark mit Argentum nitricum geätzt, und der Occlusiv- und Compressionsverband erneuert.

Beim vierten Verbandwechsel am 13. Februar ist der Zustand genau derselbe, weshalb auch die Therapie keine Aenderung erfährt.

Am 24. Februar wird der Verband wiederum erneut. Der Prolaps ist zurückgegangen, und die Granulationen befinden sich im Niveau der Umgebung. Der antiseptische Occlusivverband wird erneuert.

Beim nächsten Verbandwechsel am 8. März präsentirt sich die Wunde in der Mitte eingezogen. Die Benarbung beginnt von den Rändern her. In der Mitte sitzt ein Aetzschorf.

Unter noch dreimal erneutem antiseptischen Occlusivverbande schreitet die Heilung rasch vorwärts.

Vom 6. April an werden feuchte Compressen, die täglich erneuert werden, aufgelegt, und zwar wird diese Behandlung bis zum 12. April fortgesetzt. Von da an werden die feuchten Compressen mit Höllensteinsalbe vertauscht.

Am 15. April ist der Defect in eine kraterförmige Narbe mit dreieckiger Basis verwandelt, in deren Tiefe deutlich Pulsation sicht- und fühlbar ist, die sich der ganzen Einsenkung mittheilt. Die vordere Spitze der Narbe liegt 4 Ctm. hinter einer verticalen Ebene, die beiderseits unmittelbar vor dem Tragus verläuft und in einem Sagittalschnitt durch die Incisura supraorbitalis. Von dieser Sagittalebene 1 ctm. nach der Mittellinie zu liegt die 7 ctm. von der vorderen Spitze entfernte hintere. Der Grund der Wunde ist völlig

vernarbt bis auf einen kleinen granulirenden Knopf im hinteren Theil. Die Narbe ist an den Rändern schwielig verdickt.

Es können jetzt auch mit der rechten Hand alle Bewegungen vollführt werden, doch fehlen ihnen Kraft und Energie. Das rechte Bein ist schwach.

Am 24. März wird der Patient aus der klinischen Behandlung entlassen und der poliklinischen überwiesen. Patient wird noch wöchentlich öfters massirt und faradisirt. Auf dem Kopfe trägt er über dem Defect eine Metallplatte, die mit Bändern befestigt wird. Sein Zustand hat sich gebessert, und die mit ihm am 27. Juli vorgenommene Untersuchung ergab folgendes Resultat.

B. sieht wohl und munter aus, sein Appetit ist gut, Stuhlgang regelmässig. Den Urin, der frei von pathologischen Bestandtheilen ist, lässt er spontan.

Die Wunde auf seinem Kopfe ist vollständig vernarbt, der Knochendefect mit bindegewebiger Narbe ausgefüllt. Die Gestalt der Narbe ist dreieckig. Pyramidenförmig senkt sie sich in das Schädelinnere und zeigt deutlich pulsatorische Schwankungen.

Die Prüfung der Sinnesorgane ergiebt bei dem Gesicht. Gehör, Geschmack und Geruch nichts Abnormes, ausser dass anhaltendes Lesen das Auge anstrengt und Flimmern hervorruft. Der Gefühls- und Tastsinn ist rechterseits nicht normal. Die rechte Schulter ist stark hyperästhetisch, so dass Patient über grösseren Schmerz klagte, wenn ich die rechte Schulter nur leise drückte, als wenn ich die linke sehr stark drückte. Diese Hyparästhesie pflanzt sich auch theilweise auf die Brust fort. Im Gegensatz dazu ist die Ulnarseite des Unterarmes und der 4. und 5. Finger weniger empfind-

lich als der übrige Arm. Die Tast- und Gefühlsempfindung hat auch am Beine Schaden gelitten. In den unteren zwei Drittheilen des Unterschenkels fühlte Patient die Belastung mit einem Markstück nicht; er konnte wenigstens nicht genau angeben, ob der Unterschenkel belastet sei oder nicht. Ja sogar die Belastung mit einem silbernen Fünfmarkstück kann er nicht mit Sicherheit angeben. Erst im oberen Drittel des Unterschenkels vermag der Patient, aber auch nicht immer, mit Sicherheit anzugeben, ob sein Bein mit dem Fünf- oder Einmarkstücke belastet sei. Eine Folge dieser Sensibilitätsstörung ist ein unsicherer Gang in der Finsterniss. Ausserdem ermüdet sein rechtes Bein sehr leicht. Der Patellarreflex ist rechts schwächer wie links. In der Beweglichkeit des Beines ist nichts verändert.

Der rechte Arm hat seine Functionen wieder alle übernommen. Nur die feineren Bewegungen der Hand, wie Schreiben und ähnliche werden nicht sicher und vollkommen coordinirt ausgeführt. Auch an Energie und Kraft hat der rechte Arm eingebüsst. Meiner Aufforderung, mir zuerst mit der rechten, dann mit der linken Hand meine Hand zu drücken, entsprach er rechts zwar mit grosser Anstrengung, aber ohne mir weh zu thun, während ich mir meine Hand von seiner linken nicht zum zweiten Male möchte drücken lassen.

Ausserdem ist seine Sprache noch immer schleppend, ja fast lallend wie die eines Trunkenen.

Sein Gedächtniss hat entschieden abgenommen. Nimmt er Messungen mit dem Centimetermaasse vor, so muss er mehrmals nachsehen, ehe er das Maass behält, während er

als Zimmergeselle eine derartige Beschäftigung gewohnt sein müsste. Ueberhaupt hat er bemerkt, dass er jetzt vergesslicher ist als vor der Verletzung. Beim Erzählen fehlen ihm plötzlich Worte, auf die er sich nicht besinnen kann. Doch ist der Grad seiner amnestischen Aphasie nur noch ein geringer. Zum besten unseres Patienten wollen wir hoffen, dass sich die Gehirnerscheinungen in Zukunft vermindern und nicht verschlimmern mögen.

Durch die Güte des Herrn Professor Dr. Landois ist es mir vergönnt gewesen, unter seiner Leitung und Anweisung, die in dem Trepanationsloche des Patienten sicht- und fühlbaren Pulsationen des Gehirns graphisch darzustellen.

Die Pulsationen des Gehirns beruhen einerseits auf der Volumenszu- und -abnahme desselben, die es bei jeder Systole und Diastole des Herzens durch die abwechselnde Vermehrung und Verminderung seines Blutgehaltes erfährt, andrerseits durch seine Hebung und Senkung durch die pulsatorische An- und Abschwellung der grossen Gefässe, auf denen seine Basis ruht. Für eine gleichmässige Fortpflanzung der Pulsationen ist das Vorhandensein des Liquor cerebrospinalis von grosser Bedeutung. Durch Einwirkung der Ex- und Inspiration auf die Pulsation der Arterien kommen natürlich auch respiratorische Schwankungen in den Hirnpulsationen vor. Dies sei dem Bericht über die Untersuchung kurz vorausgeschickt.

In seinem chirurgischen Atlas giebt uns Bruns die Abbildung eines Hebelinstrumentes, bei dem durch den Ausschlag des Hebels die Hirnpulsationen markirt werden.

Die von mir verzeichneten Curven wurden mit Brondgeest's Pansphygmographen aufgenommen und auf der rotirenden Trommel aufgezeichnet. In allen besser gelungenen Curven spricht sich deutlich ein Tricrotismus aus. Durch meinen verehrten Herrn Lehrer Professor Dr. Landois wurde ich veranlasst, die verzeichneten Gehirncurven mit denen der Arteria carotis zu vergleichen und sie folgendermaassen zu interpretiren.

Bevor ich jedoch zur Interpretation schreite, scheint es mir zum Zwecke eines besseren Verständnisses angebracht, eine kurze Besprechung der Erscheinungen der Carotispulscurve, wie sie in Landois*) Lehre vom Arterienpuls angegeben ist, einzufügen.

Der aufsteigende Schenkel der Carotiscurve ist steil und hat eine etwas in die Länge gezogene S-förmige Gestalt. Auf dem absteigenden Schenkel befindet sich auf der Grenze zwischen oberem und mittlerem Drittel eine Erhebung von einer durch den Klappenschluss der Aorta erregten, positiven Welle herrührend, die Klappenschlusselevation. Weiter abwärts, meist jedoch noch oberhalb der Mitte des Schenkels befindet sich aber eine zweite Erhebung, die Rückstosselevation. Bei gut und mit minimalster Reibung gezeichneten Carotiscurven sind sowohl an der Klappenschluss- wie auch an der Rückstosselevation noch kleine Erhebungen, Elasticitätsschwankungen zu erkennen. In dem unteren Theil lassen sich bei gut gezeichneten Curven eine grössere und zwei kleinere Erhebungen erkennen, von denen die erstere

*) Landois, Die Lehre vom Arterienpuls. 1872. S. 315.

eine zweite Rückstosselavation, die letzteren Elasticitätsschwankungen sind.

Bei Betrachtung unserer durch den Sphygmographen gewonnenen Curven, erkennen wir in Fig. I in dem aufsteigenden Schenkel eine grosse Aehnlichkeit mit dem der Carotis wieder. Der absteigende Schenkel lässt in fast allen Curven mit blossem Auge erkennbar deutlich drei Erhebungen, ja in gut gezeichneten fünf Elevationen erkennen. Um jedoch die Verhältnisse der Curve besser zeigen zu können, habe ich eine vierfache Vergrösserung eines Abschnittes aus Fig. I genau mit Loupenvergrösserung und mit Hülfe des Preisinger'schen Pantographen abgezeichnet und in Fig. II wiedergegeben.

Bei dieser vergrösserten Curve fällt uns so recht der steil aufsteigende Schenkel ins Auge. An dem absteigenden Schenkel machen sich besonders die drei grösseren Elevationen K, R und R′ sichthar. Die Elevation K befindet sich auf der Grenze des oberen und mittleren Drittels des absteigenden Curvenschenkels und entspricht ebenso, wie die an der betreffenden Stelle der Carotiscurve befindliche Erhebung dem Schlusse der Aortensemilunarklappen. Dass dies wirklich der Fall ist, ergiebt sich aus Curvenzeichnungen an der schwingenden Stimmgabel. Vom Anfang des aufsteigenden bis zum Anfange der ersten Elevation des absteigenden Schenkels ergeben sich 14 Schwingungen. Eine Schwingung der gebrauchten Stimmgabel entspricht einer Zeit von 0,1613 Secunden. Folglich vergeht vom Beginn der Curve bis zum Anfang der Elevation K eine Zeit von 0,22582 Secunden. Im Mittel vergeht aber nach Landois*) vom Anfang der

*) Landois, die Lehre vom Arterienpuls, S. 317.

Systole des Herzens bis zum Klappenschluss der Aorta eine Zeit von 0,227 Secunden, also beträgt die Differenz beider 0,00118 Secunden, eine Zeit, die vollständig vernachlässigt werden kann, wenn man bedenkt, dass jenes nur eine Durchschnittsangabe ist. Die zweite grössere Elevation R entspricht der durch den Rückstoss hervorgerufenen positiven Pulswelle, die erste Rückstosselevation. Von dieser ersten Rückstosswelle entsteht, wenn der Puls nicht zu schnell ist, ein zweiter Rückstoss, und dieser schleudert in die dem Herzen zunächst gelegenen Arterien noch eine zweite Rückstosswelle, die die zweite Rückstosselevation sowohl in der Carotiscurve wie auch hier in der Gehirncurve bei R′ hervorruft. Bei schnellem Pulse fehlt die zweite Rückstosselevation.

Ausserdem sind bei der vergrösserten Curve noch vier kleinere Erhebungen, die mit e bezeichnet sind, sichtbar, von denen zwei bei der Originalcurve mit blossem Auge, zwei mit Vergrösserung sichtbar sind. Dies sind Elasticitätselevationen herrührend von den Elasticitätsschwankungen der Arterien. Sie sind nur selten gut ausgeprägt, da die Einwirkung der Schwankungen auf den Hebel zu gering ist, um die Reibung desselben am Papier zu überwältigen. Das Papier muss deshalb sehr glatt sein, und der Schreibhebel sehr leicht gehen, wenn die Elasticitätsschwankungen deutlich ausgeprägt sein sollen.

Die Einwirkung der Athmung giebt sich bei den Gehirncurven in derselben Weise kund wie bei denen der Arterien. Mit der Steigerung des Blutdrucks bei der Exspiration erhebt sich auch das Niveau der Curven, um bei der Blutdruckverminderung während der Inspiration wieder zu sinken. Dieser

Einfluss der Respiration kennzeichnet sich in Fig. III. Es ist diese Curve bei ruhiger Athmung aufgenommen, und die Erhebungen bei der Ex- und Senkungen bei der Inspiration sind deutlich sichtbar. Erstere befinden sich bei E, letztere bei I.

Liess ich den Trepanirten bei Verschluss der Luftwege kräftig Pressen, Exspiriren, so stieg anfangs der Blutdruck, sank dann aber bald durch Erregung des depressorischen Centrums (Valsalvas'scher Versuch). Dieser Einfluss zeigt sich auch bei den Gehirncurven deutlich in Fig. IV. Umgekehrt verhielt es sich, wenn derselbe (Müller'scher Versuch) bei verschlossenen Luftwegen kräftige Inspirationsbewegungen machte. Die anfängliche Verminderung und spätere Steigerung des Blutdruckes prägt sich auch deutlich in der Curve (Fig. I.) aus. So sind anfangs die Rückstosselevationen infolge der geringeren Spannung der Arterien besser ausgeprägt als gegen das Ende.

In Fig. V sehen wir eine plötzliche starke Vergrösserung mit steil ansteigenden und wiederum steil abfallenden Curvenschenkel bei einem Hustenstoss. Die characteristischen Elevationen sind an dieser Curve nicht ausgeprägt, da das zur Aufzeichnung verwandte Papier zu rauh war.

Um zu bestimmen, ob ein Zeitunterschied zwischen dem Auftreten des Carotis- und Gehirnpulses besteht, habe ich beide Pulse sich auf ein Täfelchen zeichnen lassen, welches am Arm einer grossen Stimmgabel schwingt.*) Es ist mir nicht gelungen, hierdurch eine Zeitdifferenz zwischen beiden Pulsen festzustellen, und sie scheinen isochron zu sein.

*) Näheres hierüber: Landois, Physiologie des Menschen, III. Auflage, S. 94, § 58. 2.

Der Versuch, ob durch geistige Thätigkeit der Blutgehalt des Gehirns in der Weise geändert wird, dass es sich in den von seinen Pulsationen gezeichneten Curven kenntlich macht, war von glücklichem Erfolge. Während der Sphygmograph arbeitete, gab ich dem B. ein Rechenexempel auf. Sobald er zu rechnen begann, änderte sich auch die Curve, und zwar stieg sofort das Niveau derselben und die ganze Curve vergrösserte sich.

Zum Schluss bringe ich hier noch einige Curven von Gehirnpulsationen, die der Professor der Physiologie, C. Albini in Neapel in seinem „Lavori eseguiti nell' instituto fisiologico di Napoli" veröffentlicht hat. Ich habe dieselben mit dem Peisinger'schen Pantographen um das doppelte vergrössert abgezeichnet. Es sind in diesen Curven die characteristischen Elevationen besser ausgedrückt wie in den von Bergmann in seiner „Lehre von den Kopfverletzungen" veröffentlichten, theils von ihm, theils von Salathé, theils von François Frank aufgenommenen Curven.

Dem Anschein nach sind die Albinischen Curven anacrot. Doch ist dies durchaus nicht der Fall. Die erste mit G bezeichnete Elevation in den Fig. VI—X incl. ist der Curvengipfel. Er wird in den meisten Curven mehr oder weniger überragt von der mit K bezeichneten Klappenschlusselevation. Die dritte R genannte Erhebung ist die Rückstosselevation. Die zweite Rückstosselevation ist nicht vorhanden, da wegen der Schnelligkeit des Pulses bei dem Untersuchten die zweite Rückstosswelle keine Zeit hatte, sich zu entwickeln.

In Fig. VI sehen wir die Klappenschlusselevation den

Curvengipfel bedeutend überragen. In den Fig. VII und VIII werden die Niveauunterschiede immer geringer. In Fig. IX ist kein Unterschied mehr zu erkennen, während in Fig. X die Klappenschlusselevation deutlich unter dem Niveau des Gipfels steht.

Bevor ich schliesse, erfülle ich an diesem Orte die angenehme Pflicht, meinen hochverehrten Lehrern den Herren Professoren Dr. Helferich und Dr. Landois für gütige Ueberweisung des Materials und freundliche Unterstützung bei der Bearbeitung meinen herzlichsten Dank auszusprechen.

Literatur.

Prof. Dr. *E. von Bergmann*, die Lehre von den Kopfverletzungen.
Dr. *Adolf Bardeleben*, Lehrbuch der Chirurgie und Operationslehre.
W Wagner, die Behandlung der complicirten Schädelfracturen.
L Landois, die Lehre vom Arterienpuls.

Lebenslauf.

Albert Eckebrecht, katholischer Confession, geboren den 21. November 1860 zu Schwerin a. Warthe, Provinz Posen, als jüngster Sohn des Hauptlehrers *Carl Eckebrecht* und dessen Ehefrau *Rosalie* geb. *Klinke* zu Schwerin a. Warthe, besuchte zuerst die Elementarschule seiner Vaterstadt. Die Anfangsgründe seiner Gymnasialbildung empfing er in der höheren Knabenschule daselbst. Im August 1882 erwarb er sich auf dem Königl. kath. Gymnasium zu Gr.-Glogau das Zeugniss der Reife und begab sich im October desselben Jahres nach Greifswald, um sich dem Studium der Medicin zu widmen. Am 18. December 1884 bestand er daselbst die vorärztliche Prüfung und am 16. Juli 1886 das Examen rigorosum.

Während seiner Studienzeit hörte er die Vorlesungen, Curse und Kliniken folgender Herren Professoren und Docenten:

Prof. *Arndt*, Dr. *Beumer*, Prof. *A. Budge*, Geh. Rath Prof. *J. Budge*, Prof. *v. Feilitzsch*, Prof. *Gerstaecker*, Prof. *Grawitz*, Prof. *Grohé*, Prof. *Helferich*, Prof. *Holtz*, Prof. *Krabler*, Prof. *Landois*, Prof. *Limpricht*, Dr. *Löbker*, Geh. Rath Prof. *Mosler*, Geh. Rath Prof. *Münter*, Dr. *Peiper*, Geh. Rath Prof. *Pernice*, Prof. *v. Preuschen*, Prof. *Rinne*, Prof. *Schirmer*, Dr. *Schondorf*, Prof. *Schulz*, Dr. *Strübing*, Prof. *Vogt*, Prof. *Sommer*.

Allen seinen hochverehrten Lehrern spricht Verfasser an dieser Stelle seinen herzlichsten Dank aus.

Thesen.

I.

Für die gleichmässige Fortpflanzung der Gehirnpulsationen ist die Anwesenheit des Liquor cerebrospinalis von grosser Bedeutung.

II.

Bei der einfachen Schädelfractur mit Depression ist die Trepanation als prophylactische Operation zu verwerfen.

III.

Die Hebeloperationen in der Geburtshülfe sind nicht zu empfehlen.

Fig. I.



Fig. II.

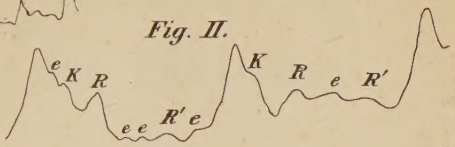

Fig. III.



Fig. IV.

Fig. V.

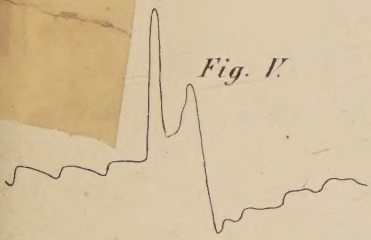

Fig. VI.

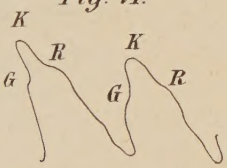

Fig. VII.

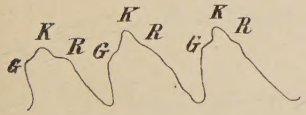

Fig. VIII.

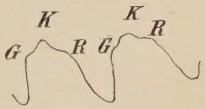

Fig. IX.


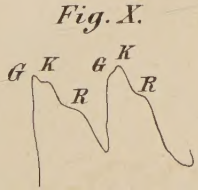
Fig. X.